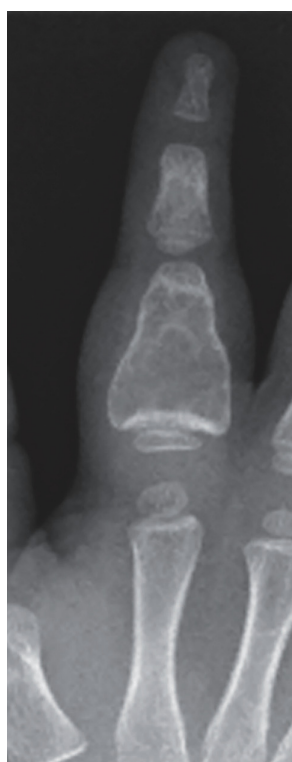

## Grânulos BonAlive<sup>®</sup> para o preenchimento de cavidade, resultante de tumor ósseo ABC, em criança

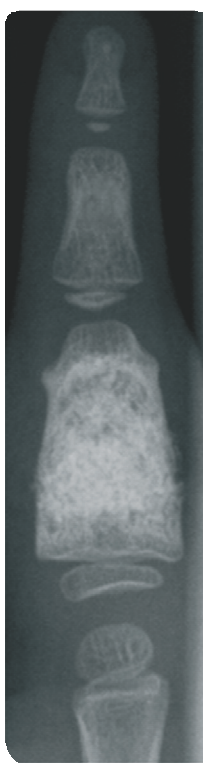
**Histórico do paciente:** Menino, 3 anos de idade, diagnosticado com um cisto ósseo aneurismático recorrente (ABC) na falange proximal do dedo.

**Cirurgia:** O tumor foi removido e a cavidade preenchida com Grânulos BonAlive<sup>®</sup> (2 cc; 0.5-0.8 mm misturados à uma pequena quantidade de osso do paciente). A cirurgia foi realizada no *Helsinki University Hospital*, na Finlândia em 2007.

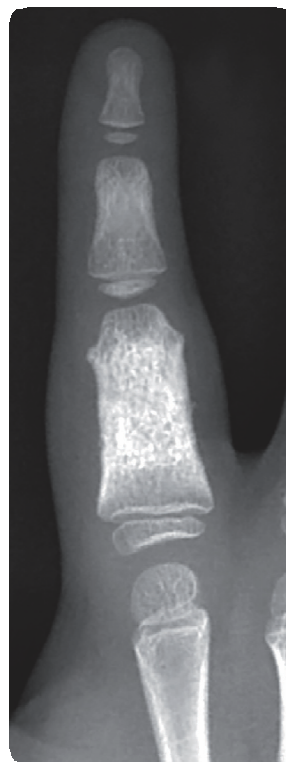
**Follow-up:** Durante os dois anos de follow-up, a cavidade preenchida parecia densa no Rx e nenhum sinal de cisto recorrente foi observado. A falange cresceu em comprimento e foi remodelada, para um formato praticamente normal.



Pré-op.



Pós-op. 12 meses



Pós-op. 24 meses

*Fonte: Lindfors, Nina C., Treatment of a recurrent aneurysmal bone cyst with bioactive glass in a child allows for good bone remodelling and growth, Bone, 2009, 45(2)398-400.*

Fotos © Helsinki University Hospital, Finland